

# Signo de Frank y su relación con la cardiopatía isquémica: reporte de casos

## Frank's sign and its relationship with ischemic heart disease: Case report

Drs. Arnoldo Mejías<sup>1</sup>, Francisco Barreto<sup>2</sup>, Irina Sierra<sup>1</sup>, Karen Sanchez<sup>1</sup>, Vicente Finizola<sup>3</sup>

<sup>1</sup>Residente asistencial de medicina cardiovascular CCRCO- ASCARDIO. <sup>2</sup>Residente de tercer año de Cardiología Clínica CCRCO-ASCARDIO. <sup>3</sup>Médico Cardiólogo Hemodinamista. Miembro titular de la Sociedad Venezolana de Cardiología. Secretario de Publicaciones Sociedad Venezolana de Cardiología. Editor Jefe Avances Cardiológicos.

### RESUMEN

*El signo de Frank, definido como un pliegue oblicuo en el lóbulo de la oreja, es un signo que, posterior a su descubrimiento en el año 1973 por el Neumólogo Sanders. Frank, ha sido objeto de múltiples debates en la comunidad médica, con estudios aun no concluyentes respecto a su valor clínico. Existe una corriente con investigaciones que defienden su presencia como un signo dermatológico que se manifiesta en presencia de enfermedad coronaria, manteniendo lo postulado por F. Sanders al momento de su descripción. En concordancia con este paradigma, la literatura actual, afianza su presencia en situaciones que cursan con elevación de sustancias inflamatorias, estrés oxidativo,*

*síndrome metabólico, factores epigenéticos, e incluso como factor pronóstico en pacientes con síndrome coronario agudo sin elevación del ST. En este sentido, se presenta una serie de casos de dos pacientes masculinos, que inician enfermedad actual con dolor coronario; con antecedentes de riesgo cardiovascular que incluyen tabaquismo y familiares directo con enfermedad cardiaca. Dentro de su evolución hospitalaria, se evidencia por parte de los autores la presencia del signo de Frank, bilateral, que varía desde un pliegue con características segmentadas, hasta un pliegue único profundo. Además, angiográficamente se evidencian lesiones significativas de diversos segmentos de Arteria descendente anterior, que los lleva a la necesidad de ICP con impactación de dos STENT, permitiéndoles evolucionar satisfactoriamente en su estancia hospitalaria, sin complicaciones, y recibiendo el alta médica días posterior al procedimiento.*

### CORRESPONDENCIA:

Dr. Arnoldo José Mejías Zabaleta  
Dirección: prolongación de carrera 17 con calle 12 Barrio La Feria ASCARDIO  
Tel: +584245036824  
E-mail: zabaleta.93@gmail.com

### DECLARACIÓN DE CONFLICTO DE INTERÉS DE LOS AUTORES:

Sin conflicto de interés.

**Recibido en:** Mayo, 25 de 2024

**Aceptado en:** Mayo, 29 de 2024

### SUMMARY

*Frank's sign, defined as an oblique fold in the earlobe, is a sign that, after its discovery in 1973 by Pulmonologist Sanders. Frank, has been the subject of multiple debates in the medical community, with studies still inconclusive regarding its clinical value. There is a current of research that defends its presence as a dermatological sign that manifests itself in the presence of coronary heart disease, maintaining what was postulated by F. Sanders at the time of its description. In accordance with this paradigm, current literature strengthens its presence in situations that present with elevated inflammatory substances, oxidative stress, metabolic syndrome, epigenetic factors, and*

*even as a prognostic factor in patients with acute coronary syndrome without ST elevation. In this sense, a series of cases of two male patients is presented, who begin their current illness with coronary pain; with a history of cardiovascular risk that includes smoking and immediate family members with heart disease. Within his hospital evolution, the authors evidence the presence of bilateral Frank's sign, which varies from a fold with segmented characteristics to a single deep fold. Furthermore, angiographically, significant lesions were evident in various segments of the anterior descending artery, which led to the need for PCI with impaction of two STENTS, allowing them to progress satisfactorily during their hospital stay, without complications, and being discharged days after the procedure.*

## INTRODUCCIÓN

Actualmente, las enfermedades cardiovasculares continúan siendo la principal causa de defunción a nivel mundial y según estimaciones, causan 17.9 millones de muertes por año. Estas enfermedades constituyen un grupo heterogéneo de trastornos del corazón y vasos sanguíneos que engloban aterosclerosis coronaria, enfermedades cerebrovasculares y cardiopatías reumáticas. Según estimaciones actuales, cuatro de cada cinco defunciones por enfermedades cardiovasculares se deben a cardiopatías coronarias y accidentes cerebrovasculares, y una tercera parte de esas defunciones ocurren prematuramente en personas menores de 70 años <sup>(14)</sup>.

La cardiopatía isquémica es la causa más común de muerte por enfermedad cardiovascular, y representa el 38 % de todas las muertes cardiovasculares en mujeres y el 44 % en varones <sup>(20)</sup>. Estas contribuyen sustancialmente a los costos de salud y generan una gran carga socioeconómica en la población general. Su desarrollo e instauración se produce paulatinamente, y se han asociado con factores de riesgo bien conocidos que incluyen, pero no se limitan, a: hiperlipidemia, hipertensión, diabetes, obesidad, tabaquismo y sedentarismo. Estos factores de riesgo son altamente prevalentes en países de bajos ingresos, donde Venezuela no es la excepción. Por lo cual la identificación y prevención de los mismos, puede reducir la epidemia global de enfermedades cardiovasculares <sup>(15,16)</sup>.

En este sentido, se presentó en el Congreso de las Enfermedades Cardiovasculares SEC 2014, la presencia de un pliegue diagonal en el lóbulo de la oreja (PDL) como signo semiológico que está directamente relacionada con el padecimiento de infarto e ictus <sup>(20)</sup> (Figura 1).

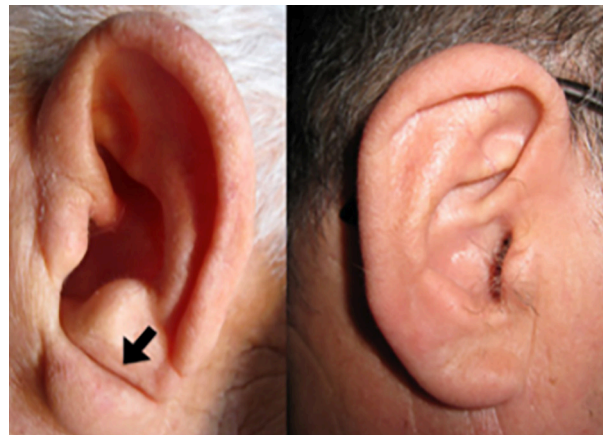


Figura 1. Signo de Frank: pliegue diagonal en el lóbulo de la oreja (PDL).

Este pliegue, fue inicialmente descrito en 1973 por el neumólogo estadounidense Sanders T. Frank; quien lo definió como un pliegue unilateral o bilateral de piel entre el trago y el borde exterior del lóbulo de la oreja. Asimismo, Frank describió una correlación entre la aparición de este pliegue cutáneo y la presencia de enfermedad coronaria. La suposición de esta correlación es porque tanto el lóbulo de la oreja como el corazón están irrigados por “arterias terminales” y, por lo tanto, carecen de circulación colateral <sup>(1,12)</sup>.

Este hallazgo fue inmediatamente replicado en un estudio clínico en 1974, en el que se encontró una asociación estadísticamente significativa e independiente entre la presencia del pliegue diagonal en el lóbulo de la oreja y enfermedad arterial coronaria con una prevalencia de 47 % en los casos y del 30 % en los controles <sup>(12,18)</sup>.

Desde entonces, varios estudios han señalado su asociación con la enfermedad coronaria y con una mayor morbilidad y mortalidad cardiovascular <sup>(4,8,12,17,18)</sup>.

### Primer Caso Clínico

Se trata de paciente masculino de 63 años, quien inicia enfermedad actual el 25/12/2023 caracterizada por dolor torácico insidioso, opresivo, posterior a la ingesta de comidas copiosas, de moderada intensidad (6/10 ESD), irradiado a región cervical, atenuado con el reposo, concomitante diaforesis. Acude con medico particular quien, en vista de elevación de enzimas miocárdicas, refiere a CCR-ASCARDIO. Al examen físico: **Peso:** 87 kg **Talla:** 177 cm **IMC:** 27,77 kg/m<sup>2</sup> **PAS:** 120 mmHg **PAD:** 80 mmHg **PAM:** 93,33 mmHg **FC:** 77 lpm **FR:** 18 rpm **SAT:** 95 %. Paciente en estables condiciones generales, Tórax: simétrico, normoexpansible. Ápex visible, palpable en 5<sup>o</sup> EIC con LMC, normodinámico; Ruidos cardíacos rítmicos, normofonéticos, R1

normal, soplo mesotesistólico mitral grado II/IV aspirativo, de moderada intensidad, R2 desdoblado fisiológico, diástole sin soplos, no se ausculta R3 ni R4 izquierdo, no frote pericárdico. Ruidos respiratorios presentes en ambos hemitórax, con agregados tipo crepitantes finos en 1/3 inferior de hemitórax anterior izquierdo. Extremidades: simétricas, sin edema. Pulso periféricos presentes y simétricos de amplitud adecuada. Neurológico: Consciente, orientado en auto/alopsiquia sin déficit motor ni sensitivo.

**Antecedentes:** Tabaquismo activo; familiares directos diabéticos e hipertensos; niega patologías de base.

**Evolución intrahospitalaria:** Durante su admisión, se realiza ECG donde se evidencian Ondas T negativas en V2, V3, V4, V5 y Bifásica en V6, y se solicitan laboratorios de extensión con resultados dentro de límites normales (Figura 2).

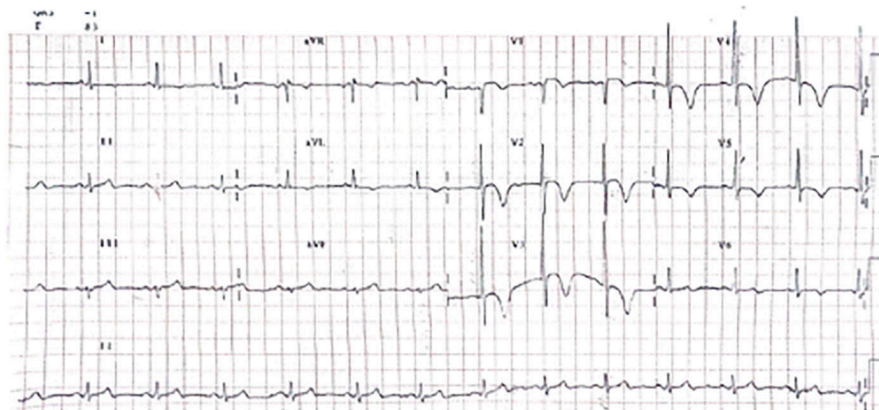


Figura 2. ECG de Caso # 1 Nótese la presencia de ondas T negativas en derivaciones precordiales V2 a V5 y Bifásica en V6.

Con base en clínica y ECG ingresa a UCC-HULGL con diagnósticos de SCAsEST con escalas de riesgo moderado. Se instaura tratamiento anti isquémico y depletor satisfactorio, logrando control de factores consumidores miocárdicos de oxígeno.

Llama la atención, en las valoraciones clínicas por parte de los autores, un pliegue profundo a nivel de ambos lóbulos de la oreja, fragmentado, que desciende de forma oblicua desde el trago con angulación de 45°, poco profundo, con presencia de

crestas accesorias, compatible con Signo de Frank bilateral (Figura 3 y 4).

Figura 3

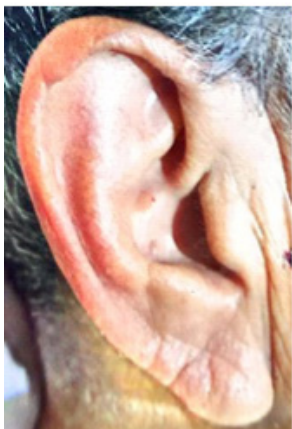

Figura 4

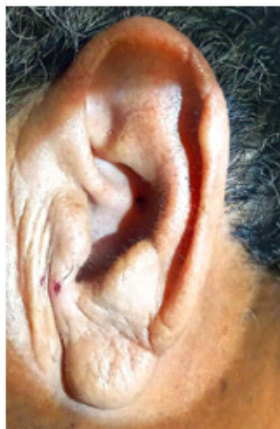

Figura 3 y 4. Lóbulo de la oreja derecha e izquierda respectivamente. Nótese el Signo de Frank con características segmentadas y descenso oblicuo de 45°.

Es llevado a estratificación invasiva, donde se evidencia lesión angiográficamente significativa del segmento próximo-medio de la arteria descendente anterior. Por este motivo se realiza ICP con impactación de 2 STENT medicados, angiográficamente exitosos.

Posterior a ICP se realiza Ecocardiograma transtorácico (ETT) el cual reporta: diámetros y volúmenes normales, FEVI 41 %, insuficiencia mitral leve, hipocinesia SAB-SAM-SIB-SIM-IB-IM.

Estancia hospitalaria sin complicaciones, egresando al 5<sup>to</sup> día de hospitalización con evolución satisfactoria y tratamiento óptimo.

## Segundo Caso Clínico

Masculino de 47 años de edad, quien refiere inicio de enfermedad actual el 27/12/2023 caracterizado por dolor torácico súbito, intenso (ESD: 10/10), opresivo, irradiado a ambos miembros

superiores, con más de 30 minutos de duración. Acude a centro médico de la localidad y en vista de marcadores de daño miocárdico elevados, refieren a CCR-ASCARDIO. Al examen físico de ingreso **Peso:** 126 kg **Talla:** 176 cm **IMC:** 40,68 kg/m<sup>2</sup> **PAS:** 130 mmHg **PAD:** 100 mmHg **PAM:** 110 mmHg **FC:** 98 lpm **FR:** 18 rpm **SAT:** 96 %. Paciente en condiciones clínicas estables. Tórax: normoexpansible. Apex no visible ni palpable; ruidos cardíacos rítmicos, R1 normal, sístole silente, R2 desdoblado fisiológico, diástole silente, no R3 ni R4, ni frote pericárdico. Ruidos respiratorios presentes en ambos hemitórax, sin agregados. Extremidades: simétricas, móviles, sin edema, pulsos periféricos presentes simétricos, de amplitud conservada. Neurológico: consciente, orientado en alo/autopsiquia, sin signos de focalización neurológica.

**Antecedentes:** Paciente niega patologías de base; familiares directos con patologías cardíacas (HTA e insuficiencia mitral); hábito tabáquico abandonado hace 10 años, con moderada ingesta de alcohol.

**Evolución intrahospitalaria:** durante el contacto inicial, se realiza ECG (Figura 5) donde se evidencian ondas T bifásicas en derivaciones V1, V2, V3, V4. Solicitase laboratorios de extensión con TnI elevadas, resto de exámenes dentro de límites normales (Figura 5).

Paciente se ingresa a UCC- HULGL con diagnósticos de SCAsEST con escalas de bajo riesgo y se instaura tratamiento anti isquémico e hipotensor satisfactorio, logrando control de factores consumidores miocárdicos de oxígeno.

Posteriormente, es llevado a estratificación invasiva, donde se evidencia lesión angiográficamente significativa del segmento proximal y distal de la arteria descendente anterior por lo cual se realiza ICP con impactación de 2 STENT no medicado, los cuales resultan angiográficamente exitosos.

Al momento de ser valorado por los autores, se constata la presencia de Signo de Frank bilateralmente, como un pliegue profundo, único, que desciende desde el trago con angulación de 30° (Figuras 6 y 7).

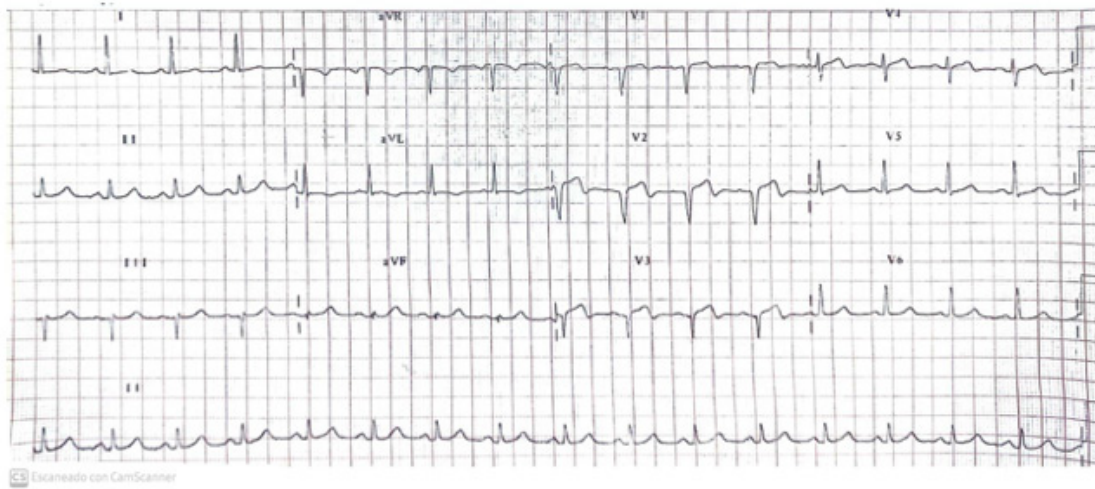


Figura 5. ECG de superficie de 12 derivaciones de caso # 2. Nótese presencia de ondas T bifásicas de V1 a V4.

Figura 6

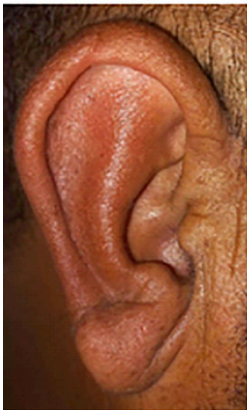


Figura 7

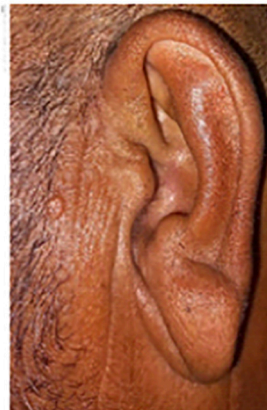

Figura 6 y 7. Lóbulo de la oreja derecha e izquierda respectivamente, de paciente #2. Nótese el Signo de Frank con pliegue único, profundo, que desciende en ángulo de 30°.

Se realizan ETT institucionales, Pre y Pos ICP. Respecto al pre-ICP, se evidencia: FEVI 29% con acinesia apicales, SIB-SIM, ILM, IB e hipocinesia en resto de zonas. Luego de ICP, se constata los siguientes hallazgos: FEVI 40 %; Acinesia APICAL-SIB, hipocinesia SIM-IB-SAM, trombo intracavitario en VI organizado.

Evolución intrahospitalaria que se prolonga por los hallazgos de ETT, egresando al 10<sup>mo</sup> día de hospitalización con evolución satisfactoria y tratamiento óptimo.

### Comentario

El signo de Frank, desde su descripción en 1973<sup>(1)</sup>, ha sido objeto de interés y debate en la comunidad médica <sup>(13,17,18,21)</sup>.

En la década de 1990, fue descrita su asociación como signo de enfermedad ateromatosa en un estudio post mortem secundario a IMA <sup>(2)</sup>. Desde entonces, se ha asociado como un signo dermatológico con implicaciones en el sistema cardiovascular y neurológico, pero poco conocido y difundido <sup>(21)</sup>.

Desde el punto de vista morfológico, se ha comprobado la asociación de este signo con aumento del peso cardíaco y aumento del grosor de la pared ventricular izquierda y derecha <sup>(10)</sup>. Análisis histológicos de muestras obtenidas de los lóbulos de la oreja, reflejan: cambios de tejido conectivo, pérdida de la densidad capilar, mioelastofibrosis de los vasos sanguíneos, degeneración tipo Walleriana

e inclusión eosinofílica de los nervios periféricos; todo lo cual señala microangiopatía periférica, que se asocia con cambios en las arterias miocárdicas<sup>(10,11)</sup>.

Desde el punto de vista bioquímico, se ha asociado la presencia del signo con aumento de los siguientes marcadores inflamatorios y de estrés oxidativo: Proteína C reactiva ultrasensible (hs-CRP), pentraxina 3 (PTX) y lipoproteína de baja densidad modificada del malondialdehído (MDA-LDL), los cuales se han asociado a inflamación vascular, predictor de eventos coronarios agudos sometidos a ICP, y potenciadores de factores de riesgo<sup>(5,6,9)</sup>. Asimismo, pacientes con diagnóstico de síndrome metabólico y la presencia del mencionado signo, presentan telómeros más cortos, lo cual sugiere un mayor recambio celular y envejecimiento celular temprano<sup>(3)</sup>.

Desde el punto de vista clínico, se ha relacionado mayor prevalencia de la presencia de surcos del lóbulo de la oreja en pacientes con puntuación de GRACE >109<sup>(7)</sup>. Asimismo, el signo de Frank se asocia de manera independientemente con los puntajes obtenidos en las escalas de riesgo cardiovascular; siendo que su presencia es mayor en individuos con riesgo moderado-alto; además, esta puntuación incrementa en pacientes que presentan surcos profundos bilaterales y con crestas accesorias. Comportamiento similar, presentan los hallazgos angiográficos, en los cuales se ha asociado con obstrucciones significativas >50 %, y mayor severidad en la escala Gensini<sup>(4,12)</sup>.

Respecto a la prevención terciaria, se sugiere su presencia como marcador de sobrevivencia en pacientes que han sufrido IMA, relacionándose con mayor mortalidad al año del evento, sobre todo cuando el surco se presentaba de manera bilateral y abarcaba todo el lóbulo de la oreja<sup>(8)</sup>.

Apesar de existir controversia y falta de estudios multicéntricos bien diseñados<sup>(12)</sup>, la presencia de este signo, especialmente cuando presenta características bilaterales, profundas, con crestas accesorias y que abarque más de 2/3 del lóbulo de la oreja, es un hallazgo semiológico útil que se asocia como un marcador indirecto de riesgo cardiovascular,

ateroesclerosis, enfermedad arterial coronaria, SCAsEST y predictor de mortalidad pos IM. Por lo tanto, debido a su sencillez, y fácil reconocimiento, se sugiere su búsqueda en el examen físico en todos los niveles de prevención<sup>(4,7,8,12,13,18,21)</sup>.

## REFERENCIAS

1. Frank ST. Aural sign of coronary-artery disease. *N Engl J Med.* 1973;289:327-328.
2. Patel V, Champ C, Andrews PS, Gostelow BE, Gunasekara NP, Davidson AR. Diagonal earlobe creases and atheromatous disease: A postmortem study. *J R Coll Physicians Lond.* 1992;26:274-277.
3. Higuchi Y, Maeda T, Guan JZ, Oyama J, Sugano M, Makino N. Diagonal earlobe crease are associated with shorter telomere in male Japanese patients with metabolic syndrome. *Circ J.* 2009;73:274-279.
4. Wang Y, Mao LH, Jia EZ, Li ZY, Ding XQ, Ge PC, et al. Relationship between diagonal earlobe creases and coronary artery disease as determined via angiography. *BMJ Open.* 2016;6:1-9.
5. Koyama T, Watanabe H, Ito H. The association of circulating inflammatory and oxidative stress biomarker levels with diagonal earlobe crease in patients with atherosclerotic diseases. *J Cardiol.* 2016;67:347-353.
6. Amioka N, Miyoshi T, Otsuka H, Yamada D, Takaishi A, Ueda M, et al. Serum malondialdehyde-modified low-density lipoprotein levels on admission predict prognosis in patients with acute coronary syndrome undergoing percutaneous coronary intervention. *J Cardiol.* 2019;74:258-266.
7. Kahyaoglu M, Gecmen C, Candan O, Gucun M, Karaduman A, Guner A, et al. Presence of ear lobe crease may predict intermediate and high-risk patients with acute non-ST elevation acute coronary syndrome. *J Cardiovasc Thor Res.* 2020;12:172-178.
8. Thilo C, Meisinger C, Heier M, Scheidt W, Kirchberger I. Diagonal earlobe crease and long-term survival after myocardial infarction. *BMC Cardiovasc Disord.* 2021;21:597.
9. Patel J, Pallazola VA, Dudum R, Greenland P, McEvoy J, Blumental R, et al. Assessment of Coronary Artery Calcium Scoring to Guide Statin Therapy Allocation According to Risk-Enhancing Factors. *JAMA Cardiol.* 2021;6:1161-1170.
10. Stoyanov GS, Dzhankov D, Petkova L, Sapundzhiev N, Georgiev S. The Histological Basis of Frank's Sign. *Head Neck Pathol.* 2021;15:402-407.

11. Fernandez L, Suarez J, Freire M, García L, García E, Limeres J. The diagonal earlobe crease: A histological and capillaroscopic analysis. *Eur J Dermatol.* 2021;31:646-647.
12. Fernández L, Rivas B, García E, Limeres P, Alonso M, González A, et al. Frank's Sign and Cardiovascular Risk: An Observational Descriptive Study. *Am J Med.* 2024;137:47-54.
13. Więckowski K, Gallina T, Surdacki A, Chyrchel B. Diagonal Earlobe Crease (Frank's Sign) for Diagnosis of Coronary Artery Disease: A Systematic Review of Diagnostic Test Accuracy Studies. *J Clin Med.* 2021;10:2799.
14. World Health organization (OMS): Cardiovascular diseases, Faat sheet 2021. Disponible en [https://www.who.int/news-room/fact-sheets/detail/cardiovascular-diseases-\(cvds\)](https://www.who.int/news-room/fact-sheets/detail/cardiovascular-diseases-(cvds)).
15. Flora GD, Nayak MK. A Brief Review of Cardiovascular Diseases, Associated Risk Factors and Current Treatment Regimes. *Current Pharmaceutical Desing.* 2019;25:4063-4084.
16. Nieto R, González J, Ugel E, Duran M, Dávila E, Constantino R, et al. Cardiometabolic risk factors in Venezuela. The EVESCAM study: A national cross-sectional survey in adults. *Primary Care Diabetes.* 2021;15:106-114.
17. Prangenberg J, Doberentz E, Johann L, Madea B. The prognostic value of the Frank sign. *Forensic Scien Med Pathol.* 2022;18:149-155.
18. Mehta J, Hamby RI. Letter. Diagonal ear-lobe crease as a coronary risk factor. *N Engl J Med.* 1974;29:260.
19. Rodríguez C, Garlito H, Madroñero R. Asociación entre el pliegue diagonal del lóbulo de la oreja y enfermedad cardiovascular. *Soc Esp Cardiol (SEC).* 2014.
20. Hamm C, Pierre J, Agewall S, Bax J, Boersma E, Bueno H, et al. ESC Guidelines for the management of acute coronary syndromes in patients presenting without persistent ST-segment elevation: The Task Force for the management of acute coronary syndromes (ACS) in patients presenting without persistent ST-segment elevation of the European Society of Cardiology (ESC). *Eur Heart J.* 2011;32:2999-3054.
21. Čerimagić D. Frank's Sign: A Link Between Dermatovenerology, Cardiac Pathology, and Neurology. *Acta Dermatovenerol Croat.* 2023;31:101-102.